

微通道单孔腹腔镜技术在子宫肌瘤全子宫切除术中的应用

武方方^{1,2}, 朱 颖¹, 张敏敏¹, 黄苗苗¹

摘要 **目的** 探讨自制单孔腹腔镜入路平台以及微通道经脐单孔腹腔镜全子宫切除术治疗子宫肌瘤的可行性和安全性。**方法** 将114例患有子宫肌瘤疾病需行全子宫切除术的患者分为3组:微通道经脐单孔腹腔镜组38例(微通道组)、标准通道经脐单孔腹腔镜组25例(标准通道组)、多孔腹腔镜组51例(多孔组),其中微通道组和标准通道组使用自制单孔腹腔镜入路平台。比较3组患者手术时间、术中出血量、术前术后血红蛋白数值变化、术后VAS疼痛评分、切口美容评分、术后并发症、术后胃肠道恢复时间、治疗费用及住院天数。**结果** 微通道组相对于其他两组,术中出血更少,住院时间更短,术后恢复更快,术后VAS评分更低,术后美容评分更高,差异有统计学意义($P < 0.05$);经脐单孔腹腔镜手术相较于多孔腹腔镜组有更短的出院时间、更低的疼痛评分、更好的美容评分,差异有统计学意义($P < 0.05$);3组术后并发症的发生率,术后使用止疼药的比率,术后血红蛋白的改变无统计学差异($P > 0.05$)。**结论** 微通道经脐单孔腹腔镜能安全、有效治疗子宫肌瘤,提高患者的治疗效果;自制单孔腹腔镜入路平台安全有效,能减轻患者治疗费用。

关键词 微通道经脐单孔腹腔镜;子宫肌瘤;全子宫切除术
中图分类号 R 713

文献标志码 A **文章编号** 1000-1492(2023)08-1398-05
doi:10.19405/j.cnki.issn1000-1492.2023.08.025

随着腹腔镜技术发展成熟,越来越多的妇科疾病可以通过单孔腹腔镜手术(laparoendoscopic single-site surgery, LESS)完成。关于LESS的切口类型,范登信提出的通道区分标准有标准通道(1.5~2.0 cm)、微通道(1.0~1.5 cm)、超微通道(0.5~1.0 cm)^[1]。然而,妇科疾病的微通道单孔腹腔镜的临床实践及相应的文献资料甚少,国内外学者^[2-3]分别报道了使用5 mm和11 mm LESS完成全子宫切除术的个案。该研究旨在分析微通道

(1.5 cm)单孔腹腔镜全子宫切除术用于子宫肌瘤的治疗效果,评价该技术在妇科良性肿瘤手术治疗中的价值;该研究单孔腹腔镜手术均采用自制入路平台,评估其安全性及可行性。

1 材料与方法

1.1 病例资料

1.1.1 病例分组 收集2020年1月1日—2022年6月31日在安徽医科大学第一附属医院妇产科就诊的子宫肌瘤并具有手术指征的患者共计114例。根据手术方式分为3组:微通道组(微通道经脐LESS)38例,年龄44~60(51.74 ± 6.08)岁;标准通道组(标准通道经脐LESS)25例,年龄42~68(50.1 ± 25.56)岁;多孔组(多孔腹腔镜手术)51例,年龄45~58(50.80 ± 5.11)岁。

1.1.2 手术适应证 ①子宫肌瘤合并月经过多/异常子宫出血,导致贫血;②出现子宫肌瘤相关性压迫症状,包括消化系统、泌尿系统或神经系统等,经药物治疗无效;③绝经后未行激素补充治疗,肌瘤仍生长,不能除外恶性病变。

1.1.3 手术禁忌证 ①生殖系统感染急性期;②严重内科疾患的急性期;③严重凝血系统功能障碍;④其他不能耐受麻醉及手术的情况^[4]。

1.2 手术器械及手术方式 腹腔镜设备(型号:26003BA,购于德国STORZ公司);单孔腹腔镜入路(自制);普通腔镜器械(36 mm分离钳)(型号:33321ML,购于德国STORZ公司);超声刀(型号:OSG45,购于苏州以诺康公司);双极电凝(型号:KJ-SJ0205,购于杭州康基医疗器械有限公司)。子宫肌瘤患者经医患沟通后均要求行全子宫切除术(部分患者预防性切除双侧输卵管、围绝经期及绝经后患者同时行双侧附件切除术)。

1.3 术前准备 ①术前检测:所有患者均完成术前常规检查包括血常规、尿常规、粪常规、出凝血指标、肝肾功能、电解质、血型及免疫十项等;②阴道准备:术前均完成阴道分泌物检查,排除阴道炎,术前给予阴道准备2~3 d;③合并贫血的患者纠正贫血;④术前进行良好的沟通及心理疏导;⑤术前脐

2023-06-05 接收

基金项目:安徽省高校自然科学基金项目(编号:KJ2019A0288)

作者单位:¹安徽医科大学第一附属医院妇产科,合肥 230022

²安徽医科大学附属阜阳医院妇产科,阜阳 236000

作者简介:武方方,男,硕士研究生;

朱 颖,女,副教授,主任医师,硕士生导师,责任作者, E-mail:1296937670@qq.com

部护理。

1.4 手术过程

1.4.1 自制入路平台 LESS 均采用自制入路平台,制作过程如下:①采用切口保护套(外卡环直径 50 mm);②剪开吸引软管接头两段,分别从手套内侧进入,放置于小指和无名指顶端,7 号丝线固定,手术开始时剪开手套尖端;③将 10 mm 穿刺器外鞘置入手套大拇指内,7 号丝线结扎固定,外接进气管(用于调节进气的大小);④将手套套于切口保护套上,7 号丝线固定。见图 1。

1.4.2 微通道单孔腹腔镜全子宫切除术手术过程

①选取脐上缘 1.5 cm 切口,逐层进腹;②放入自制入路平台,进镜头,外接气腹管(压力 12 mmHg 左右),放置举宫器,观察盆腔情况,评估是否可以按计划完成手术;③超声刀于 1/2 圆韧带处切断圆韧带,沿输卵管伞端开始,沿输卵管系膜切断至根部,双极平行于圆韧带分别电凝卵巢固有韧带及输卵管系膜血管,超声刀切断(如术中需要行双侧附件切除术手术进行以下操作:超声刀打开卵巢盆骨漏斗韧带外侧侧盆壁腹膜,裸化卵巢动静脉,双极电凝后超声刀切断);④超声刀向着骶韧带内侧缘方向打开阔韧带后叶;⑤沿膀胱反折下 5 mm 打开腹膜;⑥同法处理对侧;⑦打开膀胱宫颈间隙,下推膀胱至举宫杯缘下方 1 cm,沿举宫杯缘打开阴道穹窿至子宫血管内侧缘,裸化子宫动静脉,分别在举宫杯水平双极电凝后超声刀切断;⑧同法处理对侧;⑨将子宫至于标本袋中经阴道取出;⑩ 1-0 可吸收线缝

合经阴道缝合阴道顶端;⑪冲洗盆腔,确切止血后取出切口保护器(外缘取出法);⑫逐层缝合脐部切口;⑬术后不放置盆腔引流管及导尿管。见图 2。

1.4.3 标准单孔腹腔镜全子宫切除术双侧附件切除术手术过程 经脐切口 2 cm(经脐纵切口),其余手术步骤同 1.4.2 项。

1.4.4 多孔腹腔镜全子宫切除术 ± 双侧附件切除术手术过程 选取穿刺孔 4 个,其余手术步骤同 1.4.2 项。

1.5 术后处理及观察指标 ①抗生素的使用术前及术后给予联合抗生素预防感染;②消化道功能恢复时间,术后待患者恢复意识后尽早鼓励进水,给予咀嚼口香糖,恢复肠道功能。24 h 后下床轻度活动,观察术后通气时间,并记录;③视觉模拟评分法(visual analogue scale/score, VAS)用于疼痛的评估:术后 24 h 给予 VAS 评分;④腹部切口美容评分:出院时及时进行评估;⑤社会经济指标评估:治疗费用中自费部分;⑥术后一个月门诊观察阴道顶端愈合情况。

1.6 统计学处理 所有统计分析均由 IBM SPSS 24.0 软件包完成。定量资料采用均数 ± 标准差($\bar{x} \pm s$)进行统计描述,3 组间的比较采用 ANOVA 分析(完全随机设计方差分析),微通道组、标准通道组分别与多孔组进行多重比较采用 Dunnett t 检验。分类资料采用频数(n)与构成比或率(%)进行统计描述,3 组间的比较采用 χ^2 检验或 Fisher's 确切概率。 $P < 0.05$ 为差异有统计学意义。

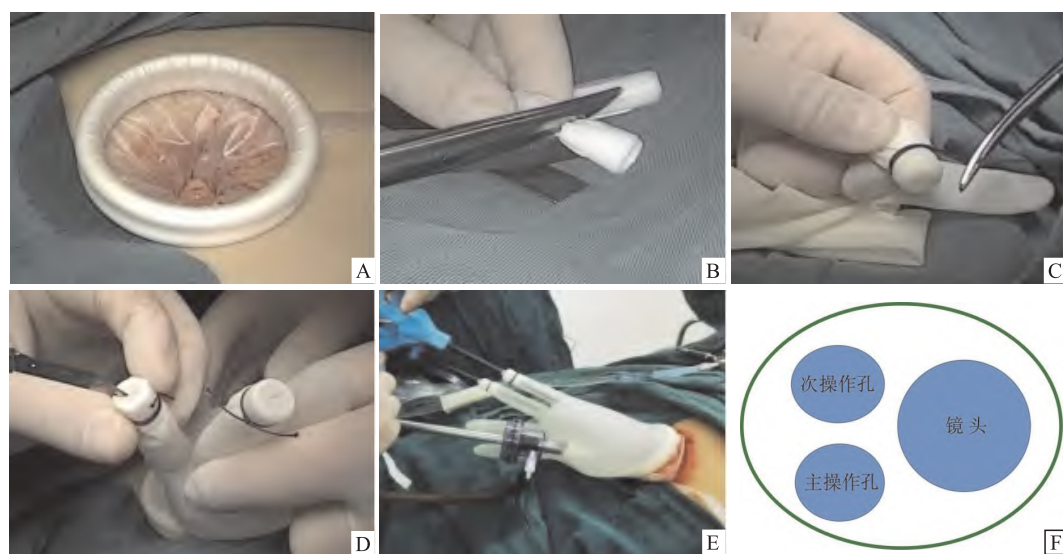


图 1 自制入路平台及其功能模式

A: 置入切口保护套; B: 剪开吸引器接头; C: 指套与吸引器接头固定; D: 切开指套做操作孔入口; E: 接入 10 mm 穿刺外鞘及吸引器; F: 自制入路平台示意图

2 结果

2.1 一般性资料比较 比较3组患者的年龄、体质指数(body mass index, BMI)、孕产史、腹部手术史情况,其中微通道组患者既往有腹部手术史共计14例,其中剖宫产5例,输卵管结扎术7例,其他手术2例。标准通路组患者既往有腹部手术史共计10例,其中剖宫产1例,经腹阑尾切除术2例,两次腹腔镜子宫肌瘤挖除术1例,输卵管结扎术6例。多孔组患者既往有腹部手术史共计29例,其中剖宫产4例(其中2例患者两次剖宫产史),子宫肌瘤挖除术1例,输卵管结扎术18例,卵巢子宫内囊膜囊肿

剥除术2例,其他手术4例,差异均无统计学意义。见表1。

2.2 3组患者术中、术后指标及社会经济指标比较

3组患者术后一个月门诊随访均未发生阴道顶端愈合不良。微通道组相对于其他两组,术中出血最少(24.87 ± 15.00)ml,住院时间更短(7.87 ± 1.86)d,差异有统计学意义($P < 0.05$);微通道组、标准通路组分别和多孔组比较,术后住院时间及术后疼痛评分、患者美容评分均优于多孔组,差异有统计学意义($P < 0.05$)。3组术后并发症的发生率、术后使用止痛药的比率、术后血红蛋白的改变差异无统计学意义。见表2。

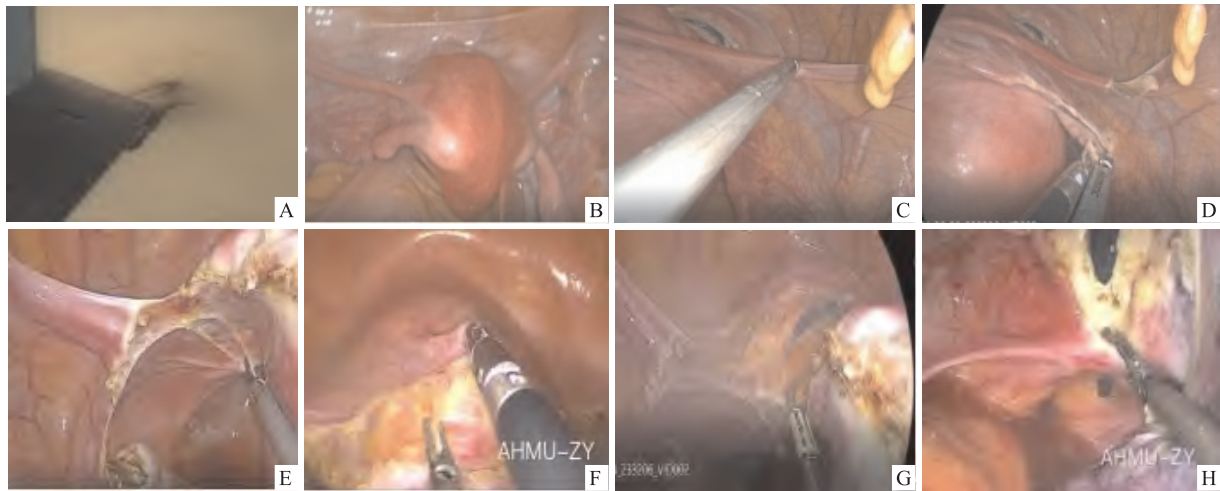


图2 手术过程及主要步骤

A: 切开脐缘建立入路,测量切口长度;B: 评估盆腔,置入举宫杯(经阴道);C: 切开子宫圆韧带;D: 处理附件;E: 打开阔韧带后叶;F: 下推膀胱反折腹膜;G: 切开阴道前壁凝切子宫血管;H: 凝切阔韧带

表1 3组手术前的基本情况比较($\bar{x} \pm s$)

项目	微通道组($n=38$)	标准通路组($n=25$)	多孔组($n=51$)	F/χ^2 值	P 值
年龄(岁)	51.74 ± 6.08	50.12 ± 5.56	50.80 ± 5.11	0.679	0.509
BMI(kg/m^2)	23.62 ± 2.68	24.07 ± 3.20	24.53 ± 3.14	0.994	0.373
早产或流产史[$n(\%)$]	23(60.53)	16(64.00)	32(62.75)	0.086	0.958
既往腹部手术史[$n(\%)$]	14(36.84)	10(40.00)	29(56.86)	4.051	0.132

表2 3组术中、术后指标及社会经济指标比较($\bar{x} \pm s$)

项目	微通道组($n=38$)	标准通路组($n=25$)	多孔组($n=51$)	F/χ^2 值	P 值
疼痛评分(分)	$2.71 \pm 1.72^{***}$	$4.16 \pm 2.48^{***}$	5.86 ± 1.61	31.369	<0.001
美容评分(分)	$9.45 \pm 0.60^{***}$	$8.68 \pm 0.85^{***}$	7.10 ± 0.70	127.082	<0.001
手术出血量(ml)	$24.87 \pm 15.00^*$	44.80 ± 39.80	58.63 ± 76.99	4.020	0.021
血红蛋白下降(g/L)	5.11 ± 5.99	4.52 ± 7.40	1.53 ± 10.44	2.196	0.116
手术时间(min)	110.4 ± 23.11	114.52 ± 19.37	103.00 ± 35.55	1.551	0.217
术后住院时间(d)	$3.42 \pm 0.86^{***}$	$4.00 \pm 1.00^{***}$	4.69 ± 1.30	14.369	<0.001
住院时间(d)	$7.87 \pm 1.86^*$	8.92 ± 1.80	9.33 ± 2.16	6.012	0.003
自付费用(万元)	1.21 ± 0.37	0.98 ± 0.39	1.11 ± 0.43	2.329	0.102
术后通气时间(d)	2.08 ± 0.36	1.96 ± 0.36	2.12 ± 0.59	0.919	0.402
止痛药使用(%)	3(7.89)	4(16.00)	6(11.76)	—	0.598 [#]

*: Dunnett t 检验;与多孔组比较; * $P < 0.05$, *** $P < 0.001$; #: Fisher's 确切概率计算法

3 讨论

3.1 微通道经脐单孔腹腔镜手术的优势 近年来, LESS 已经被广大妇科医生接受,并用来治疗妇科良性疾病及少部分恶性肿瘤,取得良好的疗效^[5]。脐是一个纤维瘢痕。它由皮肤、一个纤维层、腹横筋膜、脐尿管以及周围的筋膜和腹膜组成。脐周神经分布为 T7 ~ T12。脐部在中医上又称为神阙穴,位于脐部正中,有很重要的作用。神阙穴可以治疗肠腹的疾病如腹痛、腹胀、泄泻等疾病^[6]。

LESS,经脐切口需切开脐部,约 2 ~ 3 cm,手术切口选用经脐横切口或纵切口或“Ω”切口^[7-8]。术后切口疝或脐炎时有报道,严重时可能需要补片治疗,对患者身心造成伤害。完全切开神阙穴可能对机体产生不可预知的影响。所以,根据手术损伤最小原则,应尽可能避免完全切开脐部。微通道单孔腹腔镜选用切口位置为脐缘上方的纵切口,与传统腹腔镜第一个穿刺孔的位置相同,选用直视下逐层进腹,发生血管及消化道损失的可能性较小。术后完全缝合腹膜及皮下组织,几乎不发生切口疝。

本研究中 LESS 和传统腹腔镜手术比较术后疼痛评分更低,美容评分更高,患者接受度更好。两组经脐 LESS,术后共有 7 名患者发生术后使用止痛药的情况,主要疼痛原因是腹痛及肩部疼痛,单孔腹腔镜直视下吸净腹腔气体,不存在因气体残留引起疼痛的可能,分析原因可能是术中为获得更大的切口通道,最大限度的收紧切口保护器,导致脐部神经受压引起。后期手术切口保护器采用更合适的松紧度,未再有术后疼痛的发生。微通道组出血量更少、住院时间更少、术后恢复更快。

既往经脐 LESS 常常使用商用单孔入路平台,费用较高,约 2 800 元,一定程度上限制了该手术的广泛开展。本研究中临床上首次使用自制入路平台,使用器械包括 2 个吸引器的接头、1 个 10 mm 的穿刺器、1 个橡胶手套、1 包 7 号丝线和切口保护器(50 mm),总费用约 500 元,成本费用较传统腹腔镜相当,更符合目前临床使用的医保疾病诊断相关分组付费标准,适合临床开展。

3.2 微通道经脐 LESS 术中管理 LESS 选取的手术切口越小,手术难度越大,使用常规腹腔镜器械完成微通道经脐腹腔镜(1.5 cm)手术时需关注以下情况。

3.2.1 术中手术视野管理 本研究中手术的难点是术中使用的均为常规手术器械和镜体(光纤垂直

于镜体),操作平面在同一水平面,存在器械角度受限的难点,另外因操作孔较小,器械几乎平行(称为“竹筏效应”)^[9],失去操作角度,手术中能进行操作的空间有限,需要对手术视野进行有效的管理;其中的经验包括:① 镜头位于入路的右侧位,操作孔位于左侧,扶镜手需要保持和主刀操作同步移动,不能固定镜体,视野不能满足手术操作时,可首选调整前后移动镜头获得视野补充,如果前后移动不能满足视野时可以移动光纤结合旋转镜头角度获得有效视野。② 扶镜手通过调整无法满足视野时,需要第一助手通过 360°移动切口保护器的位置获取操作视野。

3.2.2 术中手术器械的管理 为克服微通道经脐单孔腹腔镜中出现的“竹筏效应”,微通道经脐 LESS 操作时需要术者寻找适合自己的器械操作位置,该研究获得的经验如下:尽可能单手完成大部分手术操作步骤,处理膀胱反折腹膜,下推膀胱时需要提起膀胱腹膜,双手操作时保持主操作器械(进入超声刀、双极电凝)处于下方,次操作孔(进入分离钳)位于上方,镜头位于右侧。有时手术操作仅有很小的角度进行,寻找到合适的操作角度时,尽可能保持操作角度,减少器械进入次数,争取一次完成所在视野中的所有手术操作(图 1)。更换器械时要保持操作位置,由器械护士协助递送。双器械操作时,所有操作均需保持两器械处于前后位,适当使用交叉及上下位。一台手术完成需要医护共同参与才能完成。

3.3 微通道经脐单孔腹腔镜的未来 微通道经脐 LESS 目前还处于临床探索阶段,手术中有更难克服的“竹筏效应”存在;该研究表明,在保证医疗安全的前提下,患者获得了更好的治疗效果。因此,微通道经脐 LESS 具有更加广阔的应用前景。

参考文献

- [1] 范登信. 超微通道单孔腹腔镜输尿管再植术在治疗小儿输尿管末端梗阻中的应用[J]. 现代泌尿外科杂志, 2019, 24(9): 693-5.
- [2] 鲍明月, 秦真岳, 陈继明, 等. 微切口单孔腹腔镜妇科手术现状与进展[J]. 中国实用妇科与产科杂志, 2021, 37(2): 264-7.
- [3] Marchand G J, Azadi A, Anderson S, et al. Single port 11 mm laparoscopic hysterectomy performed on a 32-year-old female with adhesive disease[J]. Case Rep Obstet Gynecol, 2020, 2020: 3757391.
- [4] 子宫肌瘤的诊治中国专家共识专家组. 子宫肌瘤的诊治中国专家共识[J]. 中华妇产科杂志, 2017, 52(12): 8.
- [5] Tuoheti Z, Han L, Mulati G. Laparo-endoscopic single-site sur-

- gery vs conventional laparoscopic surgery for endometrial cancer: a systematic review and meta-analysis[J]. *Medicine (Baltimore)*, 2021,26,100(12):e24908.
- [6] 苏冬梅,李树斌,王永清. 热奄包热熨神阙穴治疗阳虚型腹泻型肠易激综合征的效果及对肠道菌群的影响[J]. *北京中医药*,2022,41(10):1145-8.
- [7] 范登信,梁朝朝,潮敏,等. 常规器械经自制手套 port 单孔腹腔镜肾盂成形术治疗小儿肾盂输尿管连接处梗阻[J]. *安徽医科大学学报*,2018,53(4):635-8.
- [8] Wang Y Z, Yao Y Y, Dou Y Y, et al. Chopstick technique used in laparoendoscopic single site radical hysterectomy for early stage cervical cancer[J]. *Sci Rep*,2021,11(1):6882.
- [9] 王巧荣. 单孔腹腔镜手术、传统腹腔镜手术应用于治疗妇科附件良性病变患者的有效性分析[J]. *中外女性健康研究*, 2018,26(2):105-7.

Application of micro-channel single-port laparoscopic technique in total hysterectomy for uterine fibroids

Wu Fangfang^{1,2}, Zhu Ying¹, Zhang Minmin¹, Huang Miaomiao¹

(¹Dept of Obstetrics and Gynecology, The First Affiliated Hospital of Anhui Medical University, Hefei 230022;

²Dept of Obstetrics and Gynecology, Fuyang Hospital of Anhui Medical University, Fuyang 236000)

Abstract Objective To investigate the feasibility and safety of transumbilical single-port laparoscopic total hysterectomy with a self-made single-port laparoscopic platform for uterine fibroids. **Methods** 114 patients with uterine fibroids who needed total hysterectomy were divided into 3 groups: Microchannel transumbilical single-port laparoscopy group (group Micro-channel, $n = 38$), standard access transumbilical single-port laparoscopy group (group Single-port, $n = 25$) and traditional laparoscopy group (group Traditional, $n = 51$), in which self-made single-port laparoscopic access platform was used in group Micro-channel and group Single-port. The operation time, intraoperative blood loss, preoperative and postoperative hemoglobin value changes, postoperative VAS pain score, incision cosmetic score, postoperative complications, postoperative gastrointestinal recovery time, treatment costs and hospital stay were compared among the three groups. **Results** Compared with the other two groups, Microchannel transumbilical single-port laparoscopy group had less intraoperative blood loss, shorter hospital stay, faster postoperative recovery, lower postoperative VAS score and higher postoperative cosmetic score, and the differences were statistically significant ($P < 0.05$). Transumbilical single-port laparoscopic surgery had shorter discharge time, lower pain scores, and better cosmetic scores than traditional laparoscopic surgery, and the differences were statistically significant ($P < 0.05$). There was no significant difference in the incidence of postoperative complications, the rate of postoperative analgesic use and the change of postoperative hemoglobin among the three groups ($P > 0.05$). **Conclusion** Microchannel transumbilical single-port laparoscopic surgery is safe and effective in the treatment of uterine fibroids, and can improve the therapeutic effect of patients. The self-made single-port laparoscopic platform is safe and effective, and can reduce the cost of treatment for patients.

Key words microchannel transumbilical single-port laparoscopy; uterine fibroids; total hysterectomy